

[Página Principal](#) ▶ [IT.Q002](#) ▶ [Módulo 4. Ecografía en procedimientos enfermeros](#) ▶

[Caso práctico: Ecografía en procedimientos enfermeros](#)

Comenzado el	jueves, 23 de mayo de 2024, 18:52
Estado	Finalizado
Finalizado en	jueves, 23 de mayo de 2024, 18:59
Tiempo empleado	6 minutos 41 segundos
Puntos	5,00/5,00
Calificación	10,00 de 10,00 (100%)
Comentario -	Apto

Información



Acudimos a valorar como SVAE (Soporte Vital Avanzado Enfermero) a un varón de 36 años por caída de bicicleta a gran velocidad y traumatismo contra mediana.

X: Sin hemorragias exanguinantes

A: Permeable sin alteraciones anatómicas o lesiones visibles.

B: Taquipneico. Simetría respiratoria, sin ruidos patológicos audibles. Murmullo vesicular conservado.

C: Pálido, sudoroso. Taquicárdico. Pulso radial no palpable. Femoral y carotideo conservado.

D: Letárgico. Conecta y obedece.

Realizamos actuaciones de acuerdo con los protocolos de soporte vital en el paciente politraumatizado y comenzamos traslado al hospital de referencia.

Durante el traslado, continua con inestabilidad hemodinámica y se complementa la exploración mediante protocolo FAST.

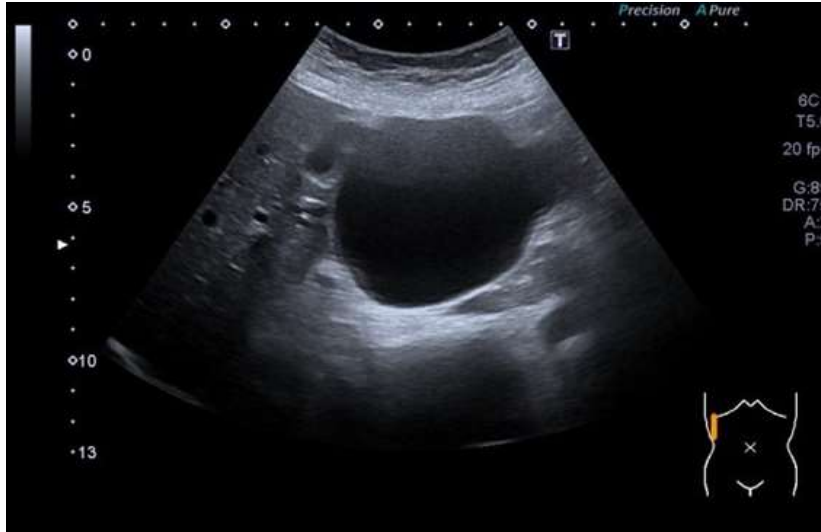Pregunta

1

Correcta

Se puntúa 1,00 sobre 1,00

¿Qué observas?



Seleccione una:

- a. Ventana hepatorenal. En el lado izquierdo de la imagen (craneal), hígado de tamaño y características normales, por debajo el diafragma con movimiento conservado. A la derecha (caudal), imagen anecoica en espacio de Morrison posiblemente en relación con líquido libre en el espacio intraabdominal.
- b. Ventana hepatorenal. En el lado izquierdo de la imagen (craneal), hígado de tamaño y características normales, por debajo el diafragma con movimiento conservado. Caudal a lo anterior, espacio de Morrison y riñón derecho con mala ventana. Se observa líquido contenido, posiblemente relacionado con quiste renal previo. ✓
- c. No veo nada, me parece que la ecografía se está haciendo en ventana suprapúbica y se visualiza la vejiga.
- d. Ninguna de las anteriores.

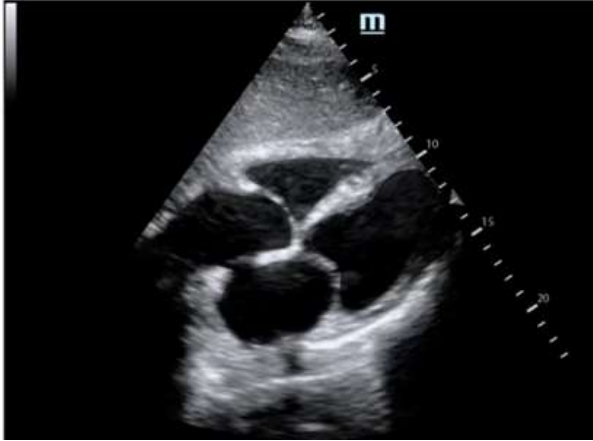
Pregunta

2

Correcta

Se puntúa 1,00 sobre 1,00

¿Qué observas?



Seleccione una:

- a. Ventana subxifoidea. En primer lugar visualizamos el hígado y posteriormente el corazón en 4 cámaras (izquierda a derecha y arriba abajo: AD; VD; AI; VI). No hay derrame pericárdico. Exploración normal. ✓
- b. Ventana subxifoidea. Visualizamos el hígado y posteriormente el corazón en 3 cámaras (izquierda a derecha y arriba abajo: AD; AI; VI). Hay una zona de derrame pericárdico.
- c. Ventana subxifoidea. En primer lugar visualizamos el bazo y posteriormente el corazón en 4 cámaras (izquierda a derecha y arriba abajo: AD; VD; AI; VI). No hay derrame pericárdico. Exploración normal.
- d. Ventana subxifoidea. Visualizamos el bazo y posteriormente el corazón en 3 cámaras (izquierda a derecha y arriba abajo: AD; AI; VI). Hay una zona de derrame pericárdico.

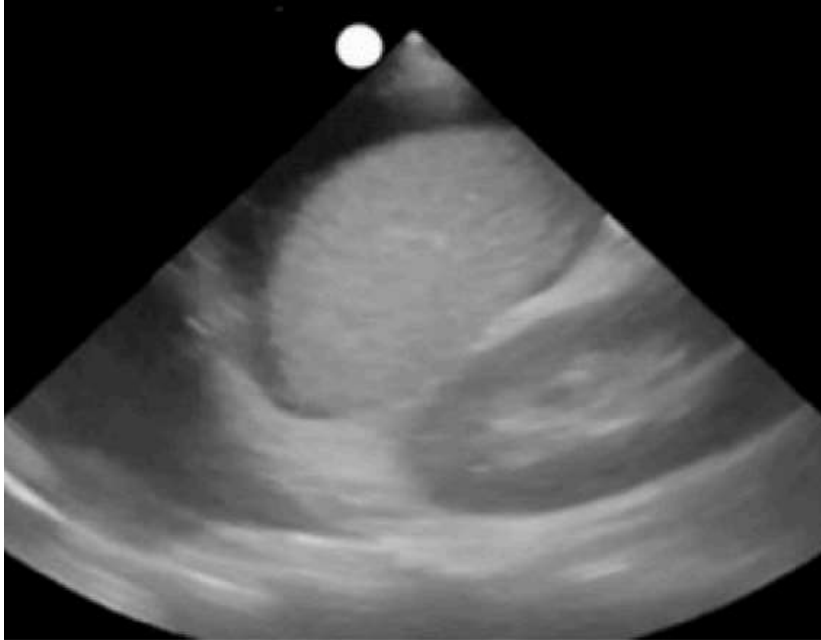
Pregunta

3

Correcta

Se puntúa 1,00 sobre 1,00

¿Qué observas?



Seleccione una:

- a. Ventana hepatorenal. De derecha a izquierda (de caudal a craneal) – Riñón izquierdo, espacio de Morrison, bazo, líquido libre infradiaphragmático, diafragma, líquido libre espacio pleural izquierdo.
- b. Ventana esplenorrenal. De derecha a izquierda (de caudal a craneal) – Riñón izquierdo, receso espleno-renal, bazo, líquido libre infradiaphragmático, diafragma, líquido libre espacio pleural izquierdo. ✓
- c. Ventana subxifoidea. Hígado en la zona más proximal al transductor y más profundo corazón (pared del ventrículo izquierdo) con líquido libre en el pericardio.
- d. Ventana esplenorrenal. De izquierda a derecha (de craneal a caudal) – Riñón izquierdo, receso espleno-renal, bazo, líquido libre infradiaphragmático, diafragma, líquido libre espacio pleural izquierdo.

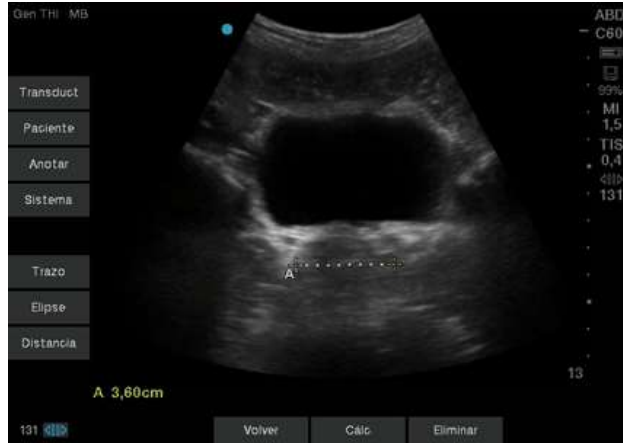Pregunta

4

Correcta

Se puntúa 1,00 sobre 1,00

¿Qué observas?



Seleccione una:

- a. Ventana suprapúbica. Vejiga con contenido anecoico en su interior, posiblemente orina. No se observa líquido libre en el espacio recto-uterino. La parte medida corresponde al diámetro de la próstata.
- b. Ventana hepatorenal. Quiste renal izquierdo. Bosniak I. No hay signos de malignidad.
- c. Ventana suprapúbica. La ecografía es compatible con una anatomía de mujer al observarse un útero posterior a la vejiga. No hay líquido libre en el espacio recto-uterino ni en el espacio útero-vesical.
- d. Ventana suprapúbica. Vejiga con contenido anecoico en su interior, posiblemente orina. No se observa líquido libre en el espacio rectovesical. La parte medida corresponde al diámetro de la próstata. ✓

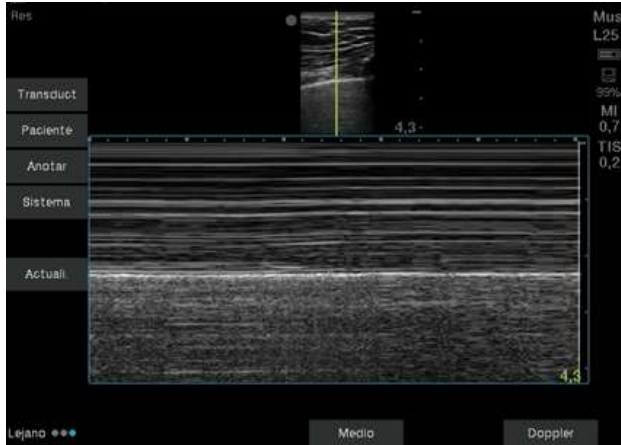
Pregunta

5

Correcta

Se puntúa 1,00 sobre 1,00

¿Qué observas?



Seleccione una:

- a. Modo M en espacio intercostal. Patrón arena y playa sugestivo de deslizamiento pleural. ✓
- b. Modo M en espacio intercostal. Patrón arena y playa sugestivo de neumotórax.
- c. Modo M en espacio intercostal. Patrón de código de barras sugestivo de deslizamiento pleural.
- d. Modo M en espacio intercostal. Patrón de código de barras sugestivo de neumotórax.

Actividad previa

◀ Prueba de conocimientos Módulo 4

Ir a...

Fundación para el Desarrollo de la Enfermería

 <https://www.fuden.es>